Lane Medical Library

Aus der Anatomischen Anstalt Jena (Direktor: Geh. Rat Prof. Dr. Maurer)
und den Thür. Landesheilanstalten Stadtroda (Direktor: Prof. Dr. Jacobi)

BEITRÄGE ZUR HIRNANATOMIE IM ENZEPHALOGRAMM

INAUGURAL-DISSERTATION
ZUR ERLANGUNG DER DOKTORWÜRDE
IN DER MEDIZIN
BEI DER HOHEN MEDIZINISCHEN FAKULTÄT
DER THÜRINGISCHEN
LANDESUNIVERSITÄT JENA

VORGELEGT VON

HERBERT WINCKLER
ARZT

VERLAG VON F. C. W. VOGEL IN LEIPZIG
1927

Aus der Anatomischen Anstalt Jena (Direktor: Geh. Rat Prof. Dr. Maurer)
und den Thür. Landesheilanstalten Stadtroda (Direktor: Prof. Dr. Jacobi)

BEITRÄGE ZUR HIRNANATOMIE IM ENZEPHALOGRAMM

INAUGURAL-DISSERTATION

ZUR ERLANGUNG DER DOKTORWÜRDE
IN DER MEDIZIN
BEI DER HOHEN MEDIZINISCHEN FAKULTÄT
DER THÜRINGISCHEN
LANDESUNIVERSITÄT JENA

VORGELEGT VON

HERBERT WINCKLER
ARZT

VERLAG VON F. C. W. VOGEL IN LEIPZIG
1927

Gedruckt mit Genehmigung der
Medizinischen Fakultät der Thüringischen Landesuniversität Jena.
Gutachter: Professor Dr. Gräper.

Jena, den 28. Juli 1927. Professor Dr. Löhlein,
dz. Dekan.

Die Ausarbeitung der Abhandlung erfolgte in der Anatomischen Anstalt der Universität Jena und den Thüringischen Landesheilanstalten zu Stadtroda. Ich versichere an Eides Statt, daß ich mich bei Abfassung der Arbeit lediglich der aus der Literaturangabe ersichtlichen Abhandlungen bediente, und daß darüber hinaus keine weitere Beihilfe stattgefunden hat.

Die Encephalographie, die in den letzten Jahren auf dem Gebiete der Hirndiagnostik zu immer größerer Bedeutung gelangt ist, haben wir auch in den Thüringischen Landesheilanstalten Stadtroda eingeführt. Auf Anregung von Herrn Prof. Jacobi hin durfte ich zahlreiche Luftfüllungen der Hirnhohlräume an Geisteskranken ausführen und hatte die Aufgabe, aus den Encephalogrammen auch geringste pathologische Veränderungen nicht nur am Ventrikelsystem, sondern hauptsächlich an der Oberflächenzeichnung zu erfassen. Hierzu war die Voraussetzung ein eingehendes Studium der Hirnanatomie im Encephalogramm, über deren Erkennungsmöglichkeiten ich im folgenden berichten will und anschließend eine Methode zur Erleichterung der Deutungsschwierigkeiten darlegen, die ich mit gütiger Erlaubnis von Herrn Geheimrat Maurer und auf Anregung von Herrn Prof. Gräper hin an der Jenaer Anatomie ausarbeiten durfte. Beiden Herren möchte ich ebenso wie meinem hochverehrten Chef, Herrn Prof. Jacobi, an dieser Stelle meinen ergebensten Dank aussprechen.

Die Luftfüllung nahm ich in der Mehrzahl der Fälle von der Cisterna cerebello-medullaris aus vor, nur ganz selten führte ich die Luft auf lumbalem Wege ein, denn wie ich mich an Encephalogrammen von Kranken überzeugen konnte, die einmal subokzipital, ein zweites Mal lumbal encephalographiert worden waren, ergab die Füllung von der Subokzipitalpunktion aus mit der gleichen Luftmenge ein besseres Oberflächenbild als von der Lumbalpunktion aus. Den lumbalen Weg wählte ich nur bei sehr unruhigen

Kranken, bei denen mir die Zisternenpunktion zu gefährlich erschien. Eine halbe Stunde vor dem Eingriff erhielt der Kranke, der an diesem Tage zur Vermeidung des sehr störenden Erbrechens nüchtern bleiben mußte, 1 ccm = 0,02 g Dilaudid subkutan injiziert, und es gelang in den meisten Fällen die Insufflation ohne größere Schmerzäußerung des Kranken auszuführen. Der Liquorluftaustausch wurde möglichst ausgiebig gestaltet, er schwankte zwischen 60 und 150 ccm. In den meisten Fällen beobachteten wir Schweißausbruch und mehr oder weniger starke Würgbewegungen, zuweilen auch ein Einschlafen des Kranken, das bekanntlich von einer Luftansammlung in der Gegend des Thalamus herrühren soll. Am folgenden Tage stieg die Temperatur fast regelmäßig auf 38—38,5 Grad an, um an den nächstfolgenden zwei Tagen wieder zur Norm zu sinken. Einzelne klagten noch einige Zeit über Kopfschmerzen, die sie vorzugsweise in die Stirngegend lokalisierten, niemals beobachteten wir an Meningismus erinnernde Symptome.

Von der Überlegung ausgehend, daß immer nur die hochgelegenen plattenfernen Teile eine gute Luftfüllung aufweisen, da die Luft nach oben steigt und der noch vorhandene Liquor sich in den unteren Partien ansammelt, haben wir, um ein möglichst ausgiebiges Bild von den Hirnhohlräumen zu erhalten, von jedem Kranken vier Aufnahmen angefertigt; die erste in Hinterhauptslage bei fronto-okzipitalem Strahlengang, den Zentralstrahl auf die Glabella gerichtet, die zweite Aufnahme in Gesichtslage bei okzipito-frontalem Strahlengang, den Zentralstrahl auf die Protuberantia occipitalis gerichtet. Besonders ist darauf zu achten, daß bei beiden Aufnahmen die Medianebene des Kopfes genau senkrecht zur Plattenebene und das Kinn leicht angezogen ist. Die dritte und vierte Aufnahme werden bei Seitenlage des Kranken vorgenommen, einmal bei sinistro-dextralem, das zweitemal bei dextro-sinistralem Strahlengang, den Zentralstrahl auf einen Punkt, der 2 cm oberhalb des äußeren Gehörgangs liegt, gerichtet. Die Medianebene des Schädels muß genau parallel zur Plattenebene verlaufen.

Wie wir uns überzeugen konnten, ist das Bild bei mehrmaliger Luftfüllung bei demselben Kranken keineswegs immer das gleiche, es kommen einmal Einzelheiten zur Darstellung, die das andere Mal wieder gänzlich unsichtbar bleiben, wir haben es noch nicht

in der Hand, stets die gleiche Luftverteilung in den Hirnhohlräumen herbeizuführen. Wie wir an mehreren in letzter Zeit zum zweiten Male encephalographierten Kranken studieren konnten, war trotz gleicher Luftmenge und gleicher Technik die Oberflächenzeichnung bei der zweiten Encephalographie weniger ausgesprochen als bei der ersten, während sich das Ventrikelsystem kontrastreicher hervorhob, und selbst der vierte Ventrikel, der beim ersten Male nicht sichtbar war, deutlich zur Darstellung kam. Es scheint also, als ob die erste Lufteinblasung den Weg in die Ventrikel dem Luftstrom gleichsam geebnet hätte. Es besteht natürlich auch die Möglichkeit, daß, worauf schon Schuster hinweist, die Plastizität des Hirngewebes hier eine gewisse Rolle spielt, ebenso wie unzweifelhaft auch die verschiedenen Faktoren des Apparates, die Expositionszeit, Entwicklungszeit usw. für gewisse Unterschiede verantwortlich zu machen sind. Ausführliche Berichte über die Verschiedenheit der Bilder bei wiederholter encephalographischer Untersuchung gibt Schuster, Budapest, in einer seiner Arbeiten.

Betrachten wir nun zuerst im Encephalogramm die Abbildung der Ventrikel. Wir erhalten in der fronto-okzipitalen Aufnahme (vgl. Abb. 7 mit Abb. 5) die Darstellung der Vorderhörner, die normalerweise die sogenannte Schmetterlingsfigur aufweist, zwei annähernd dreieckförmige Aufhellungen, die durch den vom Septum pellucidum erzeugten linienförmigen Schatten voneinander getrennt sind. Bei genügender Luftmenge in den Ventrikeln setzt sich auf die laterale Begrenzungslinie der Schmetterlingsflügel beiderseits eine stets etwas schwächere, gleichfalls dreieckförmige, mit der Spitze nach unten zeigende Aufhellung auf, die durch Luftansammlung in der Pars centralis und dem Unterhorn hervorgerufen wird. Das Hinterhorn wird wohl in dieser Aufnahme niemals sichtbar, da es technisch unmöglich ist, sämtlichen Liquor aus den Ventrikeln zu entfernen, und der Liquorrest sich stets in den tiefstgelegenen Partien ansammeln wird, d. h. bei dieser Lage des Kranken in den Hinterhörnern. Dem Septum pellucidum, das der Form der Columnae fornicis entsprechend im unteren Teil auseinanderweicht, setzt sich nach unten zu eine strichförmige bzw. ovale Aufhellung an, die durch Luftfüllung des dritten Ventrikels erzeugt wird, darunter punkt- oder spaltförmig die Abbildung des Recessus opticus und infundibuli, zusammenfallend mit der Pro-

jektion des Aquaed. Sylvii. Bei angezogenem Kinn wird diese Linie mit der Projektion des dritten Ventrikels zusammenfallen. Eine zur oberen Begrenzungslinie der Seitenventrikel parallele, meistens im unteren Drittel des Ventrikels quer verlaufende Linie, die die intensivere obere von der weniger starken unteren Aufhellung abtrennt, markiert den Stand der Stammganglien, deren Höhe besonders, wenn sie in beiden Seiten verschieden ist, diagnostisch wertvoll sein kann. Die Mitte dieser Linie weist oft eine kleine, sich als Schatten darstellende Erhebung auf, die nach Bingel dem Plexus chorioideus zuzurechnen ist. Hier ist daran zu erinnern, daß auch beim Gesunden nicht selten Verkalkungsherde in den Plexus chorioidei vorkommen, die sich als Schatten abbilden, ebenso wie z. B. in der Epiphyse, den Pacchionischen Granulationen und der Falx cerebri.

Die Aufnahme in Gesichtlage gibt das am wenigsten eindrucksvolle Bild. Wir erkennen in ihm vom Ventrikelsystem meistens außer einem Teil der Pars centralis die Hinter- und Unterhörner der Seitenventrikel, bei weitgehendem Liquorluftaustausch auch die durch Luftansammlung in den Vorderpartien der Seitenventrikel erzeugte Schmetterlingsfigur, die, weil plattennäher, entsprechend kleiner als in der fronto-okzipitalen Aufnahme zur Abbildung kommt. Der dritte und vierte Ventrikel werden häufig nicht besonders gut sichtbar.

Eine verhältnismäßig klare und übersichtliche Darstellung erfahren die Ventrikel in den Aufnahmen bei Seitenlage des Kranken (vgl. Abb. 9 mit Abb. 4). Hier kommt der plattenferne Seitenventrikel in seiner ganzen Ausdehnung, Vorderhorn, Pars centralis, Hinter- und dem bogenförmig nach unten und vorn verlaufenden Unterhorn zur Abbildung. Bei ausreichender Luftfüllung ist auch der plattennahe Seitenventrikel sichtbar, dessen Projektion in die des plattenfernen hineinfällt, falls die Medianebene des Kopfes, wie gefordert, genau parallel der Plattenebene läuft, andernfalls darüber oder darunter zu liegen kommt. Der dritte Ventrikel wird, nach Ansicht gewisser Autoren nur, wenn er erweitert ist, als scharf umschriebene Aufhellung in der Konkavität des Seitenventrikels dargestellt und setzt sich in manchen Aufnahmen durch eine linienförmige Aufhellung, die dem Aquaeductus Sylvii zuzurechnen ist, in die sich zeltförmig unter das Kleinhirn erstreckende dreieckförmige Aufhellung des vierten Ventrikels

fort. Häufig ist der vierte Ventrikel nicht zu erkennen, da er von den Verschattungen des Felsenbeins verdeckt wird. Zuweilen erkennt man am Übergang vom Seitenventrikel in den dritten Ventrikel eine kleine intensivere Aufhellung, die das Foramen Monroi dokumentiert.

Die Hauptschwierigkeit der Bewertung des Ventrikelbildes liegt in den Projektionsverhältnissen. Eine geringe Verschiebung des Zentralstrahles nach unten von dem üblichen Zentrierpunkt wird neben einer geringen Formveränderung eine scheinbare Verlagerung des Ventrikelsystems nach oben bedingen und umgekehrt, eine geringe seitliche Ablenkung wird eine scheinbare Ventrikelverschiebung bzw. Verziehung nach der Gegenseite hervorrufen. Letztere wird kaum ebenso wie Abweichungen von der symmetrischen Lagerung des Kranken zu Fehlschlüssen führen, da ein Blick auf das Nasenskelett uns über diesen Fehler aufklärt.

Ich weise hier auf Fall 3 hin, den M. Fischer in seiner Abhandlung „Grenzen und Möglichkeiten der Encephalographie" anführt, bei dem es heißt: „Man kommt in Versuchung anzunehmen, daß die Stammganglien hier relativ hochstehen und gewissermaßen den Ventrikelbogen heben." Ob es sich hier um eine wirkliche pathologische Veränderung oder um einen Projektionszufall handelt, hat der Autor auch nicht zu entscheiden gewagt. Es wäre leicht denkbar, daß in diesem Falle der Zentralstrahl weiter als gewöhnlich kaudal gelagert war, wodurch, wie ohne weiteres erklärlich, ein Hochstand der Stammganglien in der Projektion zustande kommen muß.

Es ist also von grundlegender Bedeutung, auf genau symmetrische Lagerung des Schädels und richtige einheitliche Einstellung des Zentralstrahles in jedem Falle zu achten. Sehr interessant sind die Projektionsversuche am Heiderichschen Ventrikelmodell von Schott und Eitel, die sich um die Klärung des Ventrikelbildes in der Projektion große Verdienste erworben haben.

Haben wir die genannten Fehlerquellen mit Sicherheit ausgeschaltet, so stehen wir vor der Aufgabe, das Ventrikelbild als normal oder pathologisch zu werten. Über Verziehungen, Verlagerungen und Größenunterschiede der Seitenventrikel geben uns

die Aufnahmen bei Hinterhaupt- und Stirnlage des Kranken den besten Aufschluß. In diesen Bildern wird die Mittellinie als durch seitliche Luftanlagerungen an der Falx cerebri erzeugte strichförmige Aufhellungen festgelegt, und jedes Abweichen des Ventrikelsystems von der geforderten symmetrischen Lagerung wird ohne Schwierigkeiten sichtbar. Wir verlangen im normalen Bild, daß die Form der beiden Seitenventrikel die gleiche ist, jede Differenz in der Form ist als pathologisch zu betrachten. Schwieriger ist die Frage zu beantworten, ob ein Ventrikel erweitert ist oder seine Größe noch als physiologisch gerechnet werden kann. Im allgemeinen fordern wir, daß die Spitzen der Schmetterlingsflügel scharf und zart auslaufen; jede plumpe, abgerundete oder verzogene Form gilt als pathologisch. Eine genaue Übereinstimmung zwischen rechtem und linkem Ventrikel bezüglich der Größe ist nicht unbedingt zu fordern, da der linke Ventrikel entsprechend der etwas größeren Ausbildung der linken Hemisphäre häufig auch etwas weiter zu sein scheint. Der normale dritte Ventrikel bildet sich in der Aufnahme bei Hinterhaupt- und Stirnlage des Kranken strichförmig bis höchstens oval ab, bei Erweiterungen nähert er sich je nach dem Grad der Erweiterung der Kreisform. Über die Weitenverhältnisse des vierten Ventrikels im Encephalogramm sind schwer Normen aufzustellen, doch können wir im allgemeinen sagen, daß ein gut zur Darstellung kommender vierter Ventrikel stets eine gewisse Erweiterung aufweist. Zur Beurteilung der Größenverhältnisse des Ventrikelsystems aus der Seitenaufnahme sind wir gezwungen als normal anerkannte Aufnahmen zum Vergleich heranzuziehen, wenn wir nicht durch die Praxis eine gewisse Erfahrung in der Weitenbewertung gewonnen haben. Daß hier der plattennahe Seitenventrikel kleiner als der plattenferne zur Darstellung kommt, wird kaum zu Fehlschlüssen führen, im übrigen schützt davor ein Vergleich mit der Vorderaufnahme. Wie verschieden im ganzen die Weite der Ventrikel ist, drückt Dandy in seinem vielleicht etwas zu weit gehenden Ausspruch aus: „Ein großer normaler Ventrikel kann größer sein als ein kleiner hydrocephalischer.“ In vielen unserer Aufnahmen finden wir das Hinterhorn des Seitenventrikels „handschuhfingerförmig“ ausgestülpt, doch können wir uns nicht der Meinung Fischers anschließen, der darin den Ausdruck eines bereits ziemlich vorgeschrittenen Hydrocephalus internus sieht. Wir haben

bei zahlreichen Fällen, die keine deutliche oder nur geringgradige Erweiterung des Ventrikelsystems aufweisen, diese Form des Hinterhorns gefunden, während andererseits hochgradige Hydrocephali nicht die geringste Andeutung dieser Bildung aufwiesen. Es handelt sich unseres Erachtens hier wohl nur um eine konstitutionelle Eigentümlichkeit, die nicht als unbedingt pathologisch anzusehen ist.

Eine gute Darstellung erfahren im Encephalogramm im allgemeinen auch die Zisternen. In der fronto-okzipitalen Aufnahme (Abb. 7) erkennen wir häufig rechts und links von der Mittellinie, nahe der Schädelbasis, je eine nach außen oben ziehende schmale Aufhellung, die als Wiedergabe zweier seitlich unter der Brücke liegender Zisternen, die die Austrittsstelle des Trigeminus umschließen, aufgefaßt werden. Eine zwischen diesen befindliche, oft etwas breitere Aufhellung wird einer Luftansammlung in der Cisterna cerebello-medullaris zugerechnet. Die Seitenaufnahmen geben das übersichtlichste Bild von den Zisternen (Abb. 9). Hier erkennen wir fast stets die dicht oberhalb des Türkensattels liegende Cisterna chiasmatis, anschließend nach hinten die Cisterna interpeduncularis und pontis, letztere stellenweise vom Felsenbein verdeckt. Auch hier liegen die Hauptbedeutungsschwierigkeiten in der Projektion, die, falls der Zentralstrahl an einen Punkt, der oberhalb des üblichen Zentrierpunktes liegt, einfällt, die Zisternen durch mehr flächenhafte Darstellung höher erscheinen läßt als bei einer Darstellung mit der üblichen bzw. kaudalwärts verschobenen Zentrierung. Die Cisterna magna wird in ihrer ganzen Ausdehnung nur dann sichtbar werden, wenn ein möglichst weitgehender Ersatz der Cerebrospinalflüssigkeit durch Luft vorgenommen wurde, da andernfalls der noch verbleibende Liquorrest sich in ihr ansammeln wird. Ein besonders gutes Bild dieser Zisterne soll man bei einer Verlegung des Ventrikelsystems erhalten, bei der dann ein Teil der eingeführten Luft, die nicht nach der Oberfläche dringen konnte, sich an dieser Stelle anstaut. Ich habe in letzter Zeit den Versuch gemacht, die Röntgenaufnahmen beim sitzenden Kranken während der Insufflation herzustellen, von dem Gedanken ausgehend, den vierten Ventrikel während der Luftdurchströmung besonders gut festhalten zu können. Abb. 11 zeigt ein solches Bild, und wie wir darauf erkennen, ist der vierte Ventrikel darauf wohl sichtbar, allerdings nicht

deutlicher als auch bei anderen Aufnahmen, z. B. in Abb. 8 und 9, doch sind die Zisternen der Basis außergewöhnlich gut zur Darstellung gekommen. Wir können hier neben der Cisterna chiasmatis und interpeduncularis die Cisterna pontis sogar noch ein ganzes Stück unter dem Felsenbeinschatten verfolgen. Übersichtliche schematisierte Darstellungen der Zisternen sind in der Arbeit „Über die Oberflächenbilder der Encephalogramme" von Schuster zu finden.

Die größten Deutungsschwierigkeiten bereitet der Subarachnoidealraum über der Konvexität des Hirns. In der Darstellung sind wir gewissermaßen auf Zufallserfolge angewiesen, in vielen Fällen erhalten wir ein außerordentlich klares und weitgehendes Bild der Hirnfurchen mit Darstellung feinster Einzelheiten, in anderen Fällen wieder trotz gleicher Luftmenge nur eine Zeichnung einzelner Gebiete. Es wäre verfehlt, durch Nichtfüllung gewisser Teile des Subarachnoidealraums bei einmaliger Encephalographie auf pathologische Veränderungen an diesen Stellen zu schließen. Hanke teilt ähnliche Erfahrungen über unregelmäßige Füllungen bei Durchströmungsversuchen der Oberflächenräume mit Farblösungen mit. Er hat diese Versuche von der Cisterna magna, vom Lumbalsack und vom Ventrikel aus vorgenommen, immer wieder blieb die Färbung in verschiedenen Gebieten aus. Allerdings sind die Verteilungsverhältnisse der Luft andere als die von Flüssigkeiten, doch soll man auch hier, wie die Erfahrung lehrt, mit der Diagnosenstellung äußerst vorsichtig sein. Wie wir beobachteten, wird oft die Oberflächenzeichnung bei einer Aufnahme, die erst einige Stunden nach der Lufteinblasung hergestellt wurde, noch etwas ausgeprägter als auf dem sofort nach der Füllung erzeugten Photogramm. Die Erklärung dafür wird, wie schon von anderer Seite mitgeteilt, in der Ausdehnung der eingeblasenen Luft bei allmählich eintretender Erwärmung auf Körpertemperatur gesucht. Im allgemeinen zeigen unsere meisten Encephalogramme doch so viel Furchen, daß wir uns ein Bild von der Hirnoberfläche machen können. In der fronto-okzipitalen Aufnahme erkennen wir mit Sicherheit die divergierend nach außen, etwas seitlich von dem Ventrikelbild verlaufenden Stirnfurchen, und den in gleicher Richtung zur Schädeloberfläche, dicht unterhalb derselben ziehenden Sulcus centralis, zuweilen eine Spur nach innen zu gelegen, den Sulcus praecentralis. Der Sulcus circularis Reilii,

d. h. der spaltförmige Raum zwischen lateraler Inselfläche und dem Operculum, wird in manchen Aufnahmen als eine seitlich von dem oberen Augenrand nach außen konvex entsprechend der vorgewölbten Oberfläche der Insel verlaufende kurze Linie sichtbar (s. Abb. 7).

Die occipito-frontale Aufnahme gibt größtenteils kein gutes Oberflächenbild, wir glauben zuweilen die Sulci interparietalis und occipito-parietalis zu erkennen, doch erhalten wir aus ihr, was ja auch in bezug auf die Ventrikel gilt, die wenigsten Aufschlüsse.

In den seitlichen Aufnahmen (vgl. Abb. 9, 10 u. 12 mit Abb. 6) glauben wir fast durchweg den Sulcus centralis Rolandi, oft den Sulcus prae- und postcentralis, die Furchen des Stirnhirns, die Fissura Sylvii und meistens außerordentlich scharf dargestellt den Sulcus cinguli zu erkennen. Zuweilen ist, etwa in gleicher Richtung zu letzterem, der Schädelbasis näherliegend, auch der Sulcus corporis callosi sichtbar, von dem Sulcus postcentralis bogenförmig nach hinten unten verlaufend der Sulcus interparietalis. Durch eine intensive Aufhellung wird häufig der Sulcus parieto-occipitalis, die Grenze zwischen Scheitel- und Hinterhauptslappen, markiert. Parallel zur Fissura Sylvii erkennen wir, etwa querfingerbreit unter ihr, eine oft nahezu bis zum Rand der Oberfläche reichende Luftlinie als Sulcus temporalis superior, unter ihr den Sulcus temporalis medius. Seltener ist eine genaue Lokalisation der Fissura calcarina, der Sulci occipitales laterales und anterior möglich. In einzelnen Aufnahmen wird die Grenze zwischen Groß- und Kleinhirn durch eine sich dreieckförmig von der Protuberantia occipitalis interna nach dem Schädelinneren zu erstreckende Aufhellung sichtbar. Hier gilt das gleiche, was von der Darstellung der Cisterna magna gesagt wurde, auch diese subtentoriellen Luftansammlungen sollen besonders gut bei einer Verlegung des Ventrikelsystems zustande kommen.

Wie schwierig die Deutung gerade der Oberflächenbilder ist, beweist die Skepsis, mit der Autoren, die lange Zeit auf diesem Gebiete geforscht haben, der Festlegung von Furchen gegenüberstehen. Bingel, dem wir die Einführung der encephalographischen Methode in Deutschland verdanken, beschreibt nur die Erkennung weniger Oberflächenteile, so der Insula Reilii, des Sulcus corporis callosi und cinguli und der Fissura Sylvii. Der Anatom

Oertel erkannte an Luftfüllungen bei der Leiche die Präzentralfurche, den Sulcus cinguli und die Begrenzungsfurchen des Operculum. Weitgehendere Untersuchungen über Oberflächenbilder im Encephalogramm hat Schuster, Budapest, veröffentlicht.

Die Hauptschwierigkeiten bei der Deutung des Oberflächenbildes werden ebenso wie bei den Ventrikeln durch die Projektion erzeugt. Die dargestellten Luftlinien sind noch weiter als die Ventrikel von der Plattenebene entfernt, daher Verzeichnungen durch geringe Projektionsfehler in noch höherem Maße ausgesetzt. Dazu kommt, daß in den meisten Fällen nicht nur die plattenfernen, sondern bei ausgiebigem Liquoraustausch auch die plattennahen Sulci mit Luft gefüllt sind und gleichfalls zur Abbildung kommen. Hier besteht nun die nicht immer leichte Aufgabe, die Sulci der beiden Hemisphären voneinander zu trennen. Wenn natürlich auch wie bei den Ventrikeln die in Plattennähe befindlichen Teile schmaler, meistens auch etwas schärfer als die entfernteren Luftstreifen dargestellt sind, so ist doch bei der an und für sich differenten Furchenbreite auf der gleichen Hemisphäre eine genaue Verteilung mit erheblichen Schwierigkeiten verbunden. Bei technisch einwandfreien Aufnahmen werden wir zwar die mittleren Sulci, die in der Nähe des Zentralstrahls liegen, direkt aufeinander bzw. dicht nebeneinander dargestellt erhalten, je weiter sie sich aber von dem Zentralstrahl entfernen, desto weiter werden sie auseinander zu liegen kommen. Es werden die Furchen der plattenfernen Hemisphäre immer mehr distalwärts von den entsprechenden Sulci der plattennahen Hemisphäre wegrücken, was durch die schräg einfallenden Strahlen leicht zu erklären ist. Erwähnt sei, daß auch die Arteria meningea media durch die Verdünnungen, die in ihrem Verlauf das Schädeldach aufweist, Aufhellungen im Röntgenbild erzeugt. Man tut gut, ihren Weg von vornherein festzulegen, um sich keinen Verwechslungen mit Hirnfurchen auszusetzen. Überhaupt können durch die verschiedene Dicke und Struktur des Knochens, besonders bei dem komplizierten Bau der Schädelbasis, leicht einmal Aufhellungen auf das Konto von Luftansammlungen gesetzt werden. So beschreibt z. B. Prof. Köppe, Gießen, einen Fall, bei dem auf der Frontalaufnahme helle Stellen zwischen dunklen Streifen zu sehen waren, die eine Darstellung der Gyri zu sein schienen. Da nun aber erfahrungsgemäß nur die Sulci zur Darstellung kommen,

weil nur diese sich mit Luft füllen, mußten andere Faktoren im Spiele sein. Die Erklärung brachte die genaue Beobachtung eines Falles von Turmschädel, der später zur Sektion kam, bei dem im Encephalogramm eine gleiche Zeichnung der Gyri zu bestehen schien, und bei dem die Autopsie einen ausgesprochenen Fall von Wabenschädel ergab. Es handelte sich also um eine durch verschiedene Dicke der Schädelknochen bedingte verschiedene Durchlässigkeit derselben für Röntgenstrahlen. Gleichfalls sei hier erwähnt, daß sich nach Ansicht von Prof. Schöller bei gewissen Turmschädeln eine Verschattung der Frontoparietalgegend durch Knochenverdickungen an diesen Stellen erklären lassen. Die im Verlauf der Schädelnähte liegenden Aufhellungen werden kaum zu Verwechslungen Anlaß geben, da wir hier stets die charakteristische Zickzackform der Naht finden. Weiterhin möchte ich darauf hinweisen, daß fast stets die Falx cerebri durch seitliche Luftanlagerungen eine gute Darstellung erfährt, sie selbst also als linienförmiger Schatten zwischen zwei gleichfalls linienförmigen, doch etwas breiteren Aufhellungen sowohl im fronto-okzipitalen als auch im occipito-frontalen Bild hervortritt. Eine etwa bohnenförmige in der Cisterna chiasmatis gelegene Verschattung fasse ich als Darstellung der Sehnervenkreuzung auf, die als für Röntgenstrahlen weniger durchlässige Masse in der sie umgebenden Luftansammlung sichtbar wird. Wie ich in den noch zu schildernden Darstellungsversuchen dieses Gebietes an der Leiche zeigen werde, glaube ich, diese Vermutung bestätigt gefunden zu haben.

Kleine rundliche Aufhellungen, die oft über das ganze Encephalogramm verstreut liegen, deuten wir als Darstellung Pacchionischer Granulationen. Die Differentialdiagnose zwischen diesen und kleinen Hirnzysten könnte zuweilen Schwierigkeiten bereiten. Eine sichere Lokalisation des Foramen Magendi, wie sie Schuster in seiner Arbeit über die Oberflächenbilder der Encephalogramme angibt, war uns nicht möglich.

R. Wartenberg beschreibt noch in seinen „Encephalographischen Erfahrungen" die Darstellung des Cervikalmarkes. Zu diesem Zweck wird bei Seitenlage des Kranken subokzipital sämtlicher erreichbarer Liquor entfernt, darauf im Sitzen der Liquorrest mittels Lumbalpunktion durch Luft ersetzt und bei stark nach hinten geneigtem Kopf am liegenden Kranken eine seitliche Aufnahme hergestellt. Auf diese Weise erlangt man außerordent-

lich schöne Bilder von den Räumen des oberen Cervikalmarkes zwischen Epistropheus und Hinterhauptsloch sowohl hinter als vor der Rückenmarkssäule. Gleichfalls gibt er die Darstellungsmöglichkeit des Foramen occipitale magnum an. Nach Kohler wird hierzu die Aufnahme am besten in Rückenlage des Kranken mit nach hinten hängendem Kopf, den Zentralstrahl nach der Submentalgegend gerichtet, angefertigt. Es soll die knöcherne Umrandung des Foramens, in der Mitte eines darin befindlichen Luftkreises das Rückenmark, sichtbar werden. Ich habe derartige Aufnahmen zur Darstellung des Cervikalmarkes und des Hinterhauptlochs noch nicht hergestellt und führe diese Darstellungsmöglichkeit nur der Vollständigkeit halber an.

Zur Deutung der Encephalogramme habe ich stets anatomische Präparate, Hirnbilder und schon von anderer Seite anatomisch erklärte Photogramme zum Vergleich herangezogen, doch werden alle Erkennungsversuche durch den Faktor der Projektion erheblich erschwert. Um einen sicheren Aufschluß über die Projektion speziell der Hirnfurchen, aber auch des dritten, vierten Ventrikels und Aquaeductus Sylvii im Encephalogramm zu erhalten, habe ich die röntgenologische Darstellung dieser Gebiete an der Leiche vorgenommen. Diese Versuche führte ich in dem Anatomischen Institut der Universität Jena aus.

Ich habe zunächst nach Zurückstreifen der Kopfschwarte das Schädeldach wie bei der Sektion durch einen durch Stirn-, Schläfenseiten und Hinterhaupt verlaufenden Sägeschnitt entfernen lassen, darauf die Dura der einen Hirnhälfte entlang dem Sägeschnitt eröffnet und von der betreffenden Hemisphäre nach der Gegenseite zurückgestreift. Daraufhin habe ich eine breiige Aufschwemmung von Bariumsulfat, das im Röntgenbild eine intensive Verschattung erzeugt, in die zur Darstellung bestimmten Furchen eingetragen. Vorher entfernte ich einen Teil der Pia und der in den Furchen verlaufenden Gefäße, um die Kontrastmasse besser hineinstreichen zu können. Daraufhin wurde die Dura wieder über die Hemisphäre zurückgezogen, die Schädelkalotte aufgesetzt und nach Zurückziehen der Kopfschwarte deren Schnittränder vernäht. Auf diese Weise sind die anatomischen Verhältnisse unverändert geblieben, und es wurden nun die der Encephalographie am Lebenden entsprechenden Röntgenaufnahmen bei vier verschiedenen Schädellagen hergestellt, in denen sich die Furchen nur

nicht wie dort als Aufhellungen, sondern als Verschattungen abbilden. Ich habe auf diese Weise zunächst einmal ein Bild des Sulcus centralis in der fronto-okzipitalen und seitlichen Aufnahme angefertigt, daraufhin die Stirnfurchen und die aus den wiedergegebenen Abbildungen weiteren Furchen dargestellt. Um den Verhältnissen im Pneumophotogramm möglichst gerecht zu werden, habe ich auch stets die gefüllten Sulci als plattenfern abgebildet, d. h. die Schädelseite ohne Furchenfüllung bei der Aufnahme der Platte aufgelegt. Selbstverständlich ist zu bedenken, daß die Furchen bei den einzelnen Individuen niemals völlig gleich verlaufen, die entsprechenden Sulci im Encephalogramm also nicht etwa durch direktes Auflegen der Vergleichsaufnahmen von der Leiche zu bestimmen sind, was ja auch schon allein durch die verschiedenen Schädelkonfigurationen unmöglich wird.

Besonders lag mir nun auch daran, eine Darstellung des Ventrikelsystems, vor allem des dritten und vierten Ventrikels, außerdem des Aquaeductus Sylvii zu erhalten. Gerade der Aquädukt und vierte Ventrikel sind häufig durch an dieser Stelle liegende Verschattungen teilweise verdeckt, und ein genaues Vergleichsbild für seine Lage im Encephalogramm erschien mir wünschenswert. Ich habe zu diesem Zwecke den einen Seitenventrikel von der Stirngegend aus punktiert, eine zweite Kanüle in die Cisterna cerebello-medullaris eingeführt, durch die ich Liquor absaugte, während gleichzeitig an der ersten Punktionsstelle eine dünne Bariumsulfataufschwemmung solange injiziert wurde, bis aus der in der Zisterne liegenden Kanüle der Brei abfloß. Von den nun schnell hergestellten Röntgenaufnahmen des Schädels gibt besonders das seitliche Bild eine übersichtliche Darstellung des Ventrikelsystems. Seitenventrikel, Foramen Monroi, dritter Ventrikel, Aquaeductus Sylvii und vierter Ventrikel sind, wie Abb. 4 zeigt, deutlich gezeichnet. Ein Teil des Breies hat sich außerdem in den Zisternen der Schädelbasis und der Cisterna magna angesammelt, und war von dieser aus zum Teil in den Subduralraum des Spinalkanals herabgeflossen. Auch die fronto-okzipitale Aufnahme (Abb. 5) gibt, abgesehen von der etwas ungleichmäßigen Ausfüllung der Seitenventrikel, ein anschauliches Bild besonders auch des dritten und vierten Ventrikels, außerdem des Aquaeductus Sylvii.

Ehe ich die Injektion der Bariumsulfataufschwemmung vornahm, habe ich versucht, die Darstellung des Ventrikelsystems

durch in gleicher Weise vorgenommene Einfüllung einer hochprozentigen Kollargollösung zu erreichen, doch erwies sie sich im Röntgenbild als zu wenig kontrastreich.

Um auch für die Lagebeziehung von Ventrikelsystem zur Oberflächenzeichnung im Pneumophotogramm Anhaltspunkte zu gewinnen, habe ich nach Herstellung der Ventrikelaufnahmen den Schädel eröffnen lassen und in der schon beschriebenen Weise einzelne Furchen mit der Kontrastmasse gefüllt. Nach Wiederaufsetzen der Schädelkalotte und Vernähen der Kopfschwarte stellte ich mehrere Röntgenaufnahmen her, von denen ich nur eine Aufnahme bei Seitenlage des Kopfes wiedergebe (Abb. 6).

Schließlich habe ich, um die Annahme der Abbildung des Chiasmas in unseren Encephalogrammen bestätigt zu finden, um die beiden Nervi optici dicht an der Kreuzung je ein Bleiplättchen gelegt, das, wie Abb. 6 zeigt, sich an genau derselben Stelle findet, an der in unseren Encephalogrammen die als Chiasma betrachtete Verschattung liegt.

Wenn auch die Deutungsschwierigkeiten durch diese Vergleichsaufnahmen bei weitem nicht überwunden sind, so glaube ich doch durch die an vier Leichen hergestellten Aufnahmen Hilfsmittel zu haben, die die Erkennung vorwiegend der Hirnfurchen, des Aquaeductus Sylvii und des vierten Ventrikels in vielen Fällen erleichtern bzw. die Befunde von schon früher gedeuteten Encephalogrammen bestätigen oder deren Korrektion veranlassen. Im übrigen besteht hierin eine Methode, mit der jeder beliebige Hirnteil in der entsprechenden Projektion röntgenologisch dargestellt werden kann, in der er auch im Encephalogramm, falls er überhaupt sichtbar wird, zur Abbildung kommt.

Es folgen jetzt die Einzelbeschreibungen der an der Leiche hergestellten Aufnahmen[1]), anschließend die einiger Encephalogramme aus den Landesheilanstalten Stadtroda, in denen mehrere der erwähnten anatomischen Einzelheiten sichtbar werden.

Allerdings habe ich nicht durchweg Aufnahmen von Normalfällen gewählt, da besonders die Oberflächenzeichnung bei etwas erweitertem Subarachnoidalraum besser als beim normalen zur

1) Die Aufnahmen an der Leiche sind mit einem älteren Modell eines Röntgenapparates hergestellt und daher weniger differenziert als die Pneumophotogramme.

Darstellung kommt, und in der Reproduktion ein Teil der im Negativ erkennbaren Teile ohnedies verloren geht.

Abbildung 1. Sinistro-dextrale Schädelaufnahme von der Leiche,

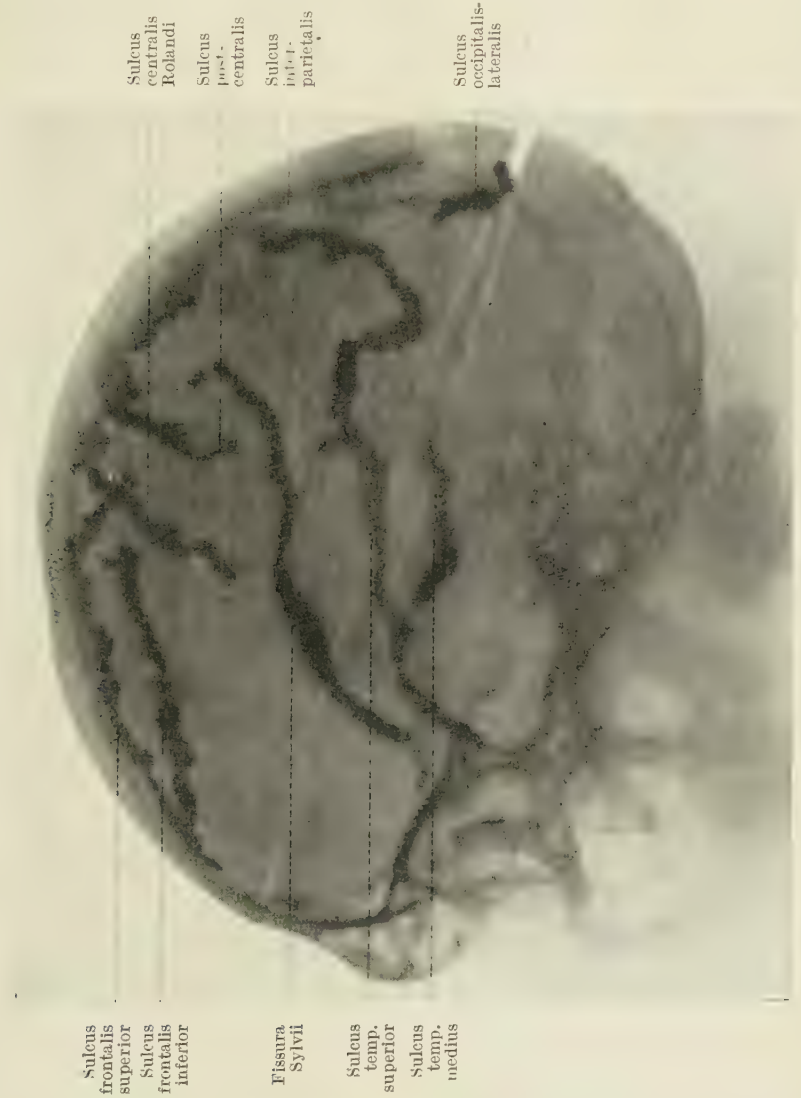

Abb. 1.

bei der folgende linksseitige Sulci mit dem Kontrastbrei gefüllt sind: Nach der Stirn zu liegen etwa in gleicher Richtung wie die Schädeloberfläche verlaufend dicht untereinander der Sulcus frontalis superior

und inferior. Bemerkenswert ist ihre hohe Lage und ihr enges Zusammenliegen in der Projektion im Vergleich mit ihrer wirklichen Lage zueinander auf der Gehirnkonvexität. Nach hinten zu, etwa senkrecht zu ihnen, verläuft der Sulcus centralis Rolandi, dahinter in gleicher Richtung der Sulcus postcentralis. An das obere Ende des letzteren schließt sich, der Richtung der Schädeloberfläche folgend der Sulcus interparietalis an, der gleichfalls in der Projektion dicht an die

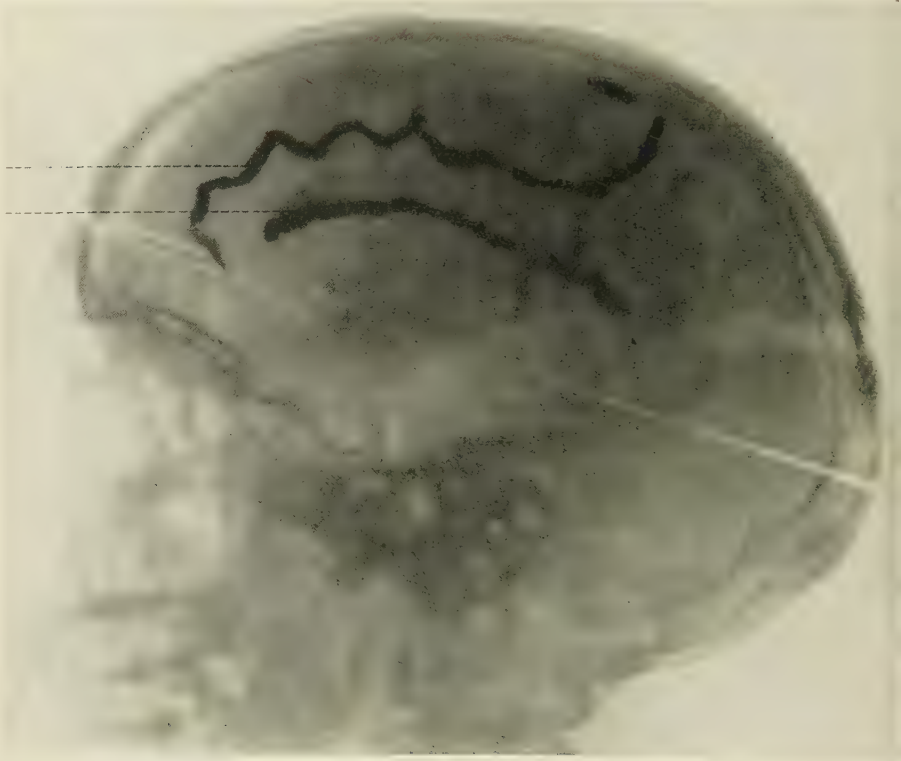

Abb. 2.

Oberfläche heranrückt. Die in der Okzitipalgegend liegende bogenförmige Schattenlinie stellt den Sulcus occipitalis lateralis dar. Von der Schädelbasis dicht oberhalb der Projektion des Augenhöhlenrandes aufwärts zieht zu vorderst nach der Hinterscheitelgegend zu die Fissura Sylvii, in gleicher Richtung etwas weiter nach hinten zu der Sulcus temporalis superior, der fast bis zur Schädeloberfläche hinreicht. Unter ihm zeigt eine kurze linienförmige Verschattung den Sulcus temporalis medius.

Abbildung 2 zeigt an der Leiche die Projektion der an der

linksseitigen planen medialen Seite der Hirnoberfläche gefüllten dicht übereinanderliegenden Sulcus corporis callosi und Sulcus cinguli. Durch ihre Lage auf einer fast ebenen Fläche, die der Platte näher als die gleichseitige konvexe Hirnoberfläche liegt, sind diese beiden Furchen

Abb. 3.

weniger Verzeichnungen durch die Projektion ausgesetzt als die Furchen der Hirnkonvexität.

Abbildung 3 zeigt an der Leiche die rechtseitige obere und untere Stirnfurche in fronto-okzipitaler Projektion. Der Sulcus frontalis superior verläuft, wie aus der Abbildung ersichtlich, etwas seitlich von

der durch den Schädel gedachten Mittellinie in einem spitzen Winkel, zu derselben. Darunter und lateral, in diesem Falle fast senkrecht zum Sulcus frontalis superior, kommt die Projektion des Sulcus frontalis inferior zu liegen. Selbstverständlich differiert der Furchenverlauf in bestimmten Grenzen, so daß wir aus der Aufnahme nur einen gewissen Anhalt für die Lage dieser Stirnfurchen in der Projektion erhalten.

Abbildung 4[1]) gibt das durch Baryumsulfat-Füllung erzeugte

Abb. 4.

Ventrikelbild an der Leiche bei sinistro-dextraler Projektion. Die äußere Form der Hemisphäre etwas nachahmend erstreckt sich der Seitenventrikel bogenförmig von der Stirn- zur Hinterhauptsgegend. Beide Seitenventrikel sind, wie die Vorderaufnahme (Abb. 5) zeigt, gefüllt, werden hier also übereinander projiziert. Der vorderste Teil, das Vorderhorn,

1) Von der Unterseite des Vorderhorns zog nach unten zu ein etwa 2 mm langer Schatten, der durch Einfließen des Baryumbreies in den versehentlich zu tief geführten Stichkanal entstanden war. Ich habe ihn, um Verwechslungen zu vermeiden, durch Retousche wegnehmen lassen.

reicht in den Stirnlappen, geht durch den dem Scheitellappen angehörenden zentralen Teil, die Pars centralis in das hier nur teilweise gefüllte im Hinterhauptslappen liegende Hinterhorn über. Bogenförmig nach vorn unten erstreckt sich das dem Schläfenlappen angehörende Unterhorn. Deutlich markiert sich in der Abbildung der Übergang der Seitenventrikel in den dritten Ventrikel, die Stelle des Foramen Monroi. In der Konkavität des Seitenventrikelbogens ist in ganzer Ausdehnung der dritte

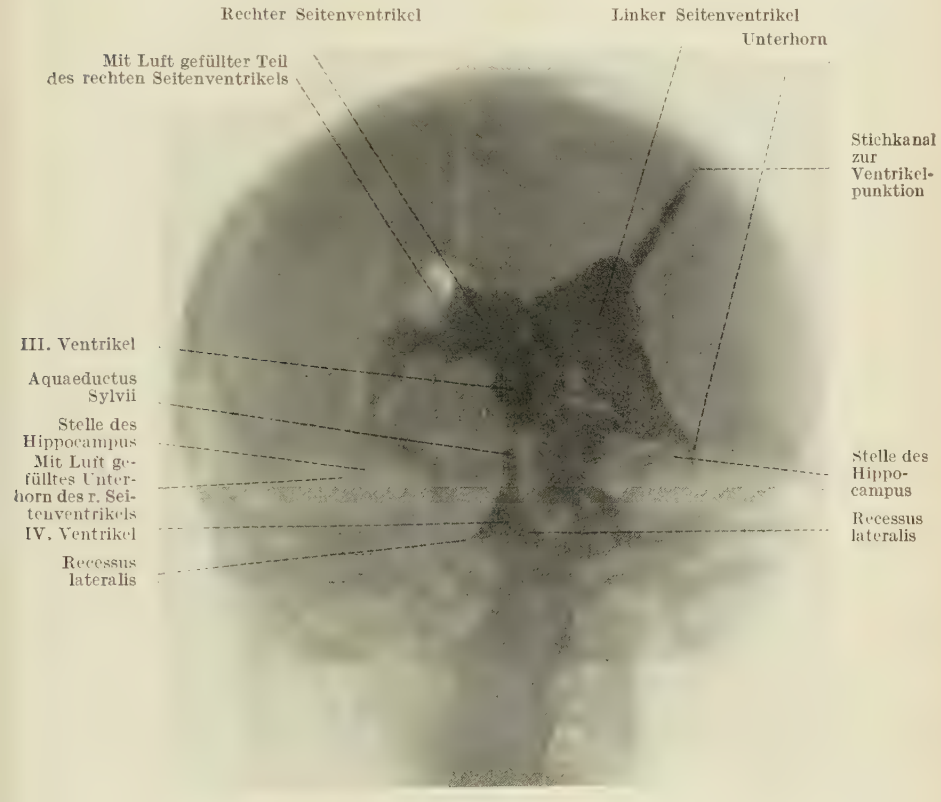

Abb. 5.

Ventrikel sichtbar mit einem nach vorn unten zu ziehenden Fortsatz, den Recessus opticus und infundibuli und den nach hinten zu sich ausstülpenden Fortsätzen, dem Recessus suprapinealis und pinealis, unter dem die Commissura posterior als konkave Aussparung erscheint. Eine kleine runde hell erscheinende Stelle im vorderen Teil des dritten Ventrikels wird durch die Massa intermedia, die als Hirnsubstanz leichter für Röntgenstrahlen durchlässig als der Kontrastbrei ist, erzeugt. In unseren Encephalogrammen am Lebenden haben wir diese Stelle, weil sie

sich von den Aufhellungen des luftgefüllten Ventrikels nicht genügend kontrastreich abhebt, niemals mit Sicherheit gesehen. Deutlich erkennbar ist der das Unterhorn kreuzende Aquaeductus Sylvii, der in den sich zeltförmig unter das Kleinhirn erstreckenden vierten Ventrikel übergeht. Dieser bildet sich in der seitlichen Projektion etwa dreieckförmig ab, eine scharfe Spitze des Dreiecks bildet das sogenannte Fastigium. Vom Hinterhauptsloch aus, ein Stück an der Hinterhauptsschuppe heraufreichend, hat der Kontrastbrei die Cisterna cerebello-medullaris gefüllt, eine breite strangförmige nach unten zu ziehende Verschattung rührt von der Ausfüllung des Subduralraumes des obersten Teiles des Spinalkanals her. Ein weiterer Teil des Breies hat sich an der Schädelbasis angesammelt ohne eine Abgrenzung der einzelnen Zisternen voneinander zu gestatten. Der Recessus opticus des dritten Ventrikels ist nur schwer, wenn überhaupt, von diesen Verschattungen an der Schädelbasis abzutrennen, die sich nach unten zu in die Verschattungen des Subduralraumes vom Spinalkanal fortsetzen.

Abbildung 5 zeigt das an der Leiche hergestellte Ventrikelbild in fronto-okzipitaler Projektion. Beim Umlegen des Kopfes von der Seitenlage, in der die Aufnahme von Abb. 4 hergestellt wurde, in die Hinterhauptslage ist ein Teil des Kontrastbreies ausgeflossen, und die Kontrastmasse füllt den rechten Seitenventrikel nicht mehr vollständig aus. Der obere Teil wird jedoch auch sichtbar, dadurch, daß die an Stelle des Baryumsulfats getretene Luft eine Aufhellung erzeugt ebenso wie eine das Unterhorn darstellende Aufhellung infolge Luftansammlung in diesem Teil schwach zu erkennen ist. Der linke Seitenventrikel ist in seiner ganzen Ausdehnung gefüllt. Etwas tiefer wird in der Mittellinie der dritte Ventrikel als ovaler Schatten sichtbar, nach unten zu geht er durch eine schmale Schattenlinie, den Aquaeductus Sylvii, in den vierten Ventrikel über. Zwei seitliche Fortsätze stellen dessen Recessus lateralis dar. Die linke untere Seite des vierten Ventrikels läßt sich schlecht von der Umgebung abtrennen, da sie mit dem durch Breiansammlungen an der Schädelbasis erzeugten Schatten zusammenfällt. Das nach unten ziehende breite Schattenband ist einer Füllung des Subduralraumes des Spinalkanals zuzuschreiben. Der nach außen zu leicht konvexe unterste Teil des Unterhorns ist die laterale Begrenzung des Hippocampus. Hierdurch erhalten wir einen Anhalt für die Lage dieses Hirnteils im Encephalogramm.

Abbildung 6 vervollständigt Abb. 4 durch Füllung mehrerer Furchen. Sie soll einen Anhalt für die Lagebeziehung von Ventrikelsystem und Furchen in der Projektion geben. Leider ist ein Teil des Kontrastbreies während der Eröffnung der Schädelhöhle und Füllung der Furchen aus den Ventrikeln ausgeflossen, so daß das Ventrikelbild verschiedene Lücken aufweist. Immerhin ist noch die Form des Seitenventrikels, der größte Teil des dritten Ventrikels und der vierte Ventrikel, nur nicht so scharf umgrenzt wie in Abb. 4, zu erkennen. Der Aquaeductus Sylvii wird nur kurz, ehe er in den vierten Ventrikel übergeht,

sichtbar. Die Furchen, die mit Kontrastbrei gefüllt sind, sind folgende: in der Stirngegend verlaufen etwa in gleicher Richtung zur Schädeloberfläche dicht übereinanderliegend die Stirnfurchen. In diesem Falle war es möglich, alle drei Furchen am Gehirn einwandfrei festzustellen,

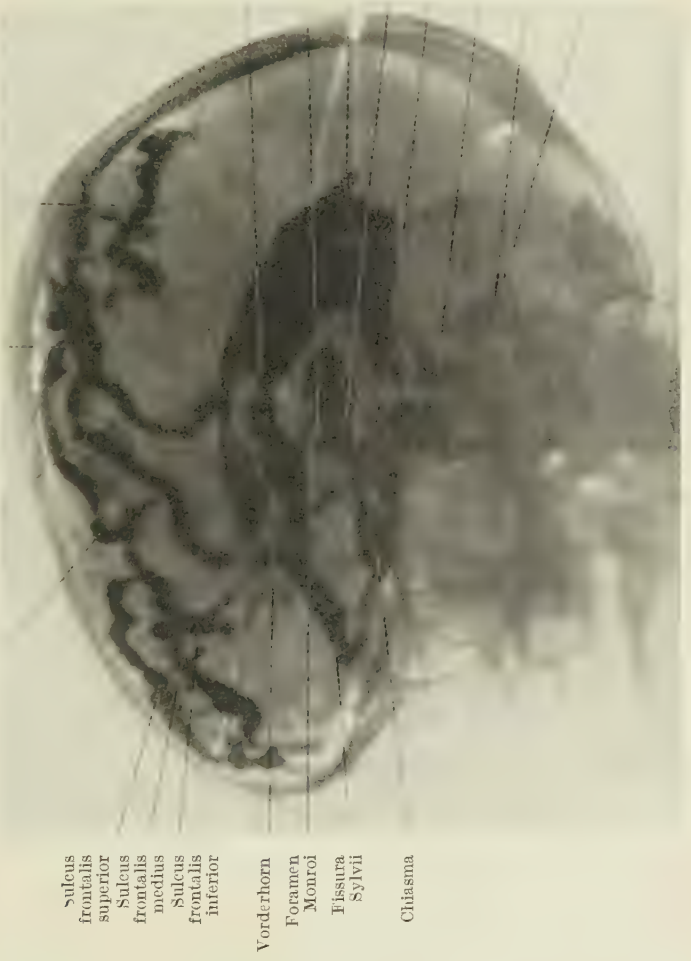

Abb. 6.

so daß also zu oberst der Sulcus frontalis superior, dicht darunter der Sulcus frontalis medius, unter diesem nach hinten zu bis zum Sulcus praecentralis reichend der Sulcus frontalis inferior zu liegen kommt. Der Sulcus praecentralis erscheint in dieser Aufnahme gleichsam als

Fortsetzung des Sulcus frontalis inferior nach hinten oben zu und reicht bis an die Schädeloberfläche heran. Nach der Hinterhauptgegend zu folgen etwas parallel zum Sulcus praecentralis in fingerbreiten Abständen der Sulcus centralis Rolandi und der Sulcus postcentralis. Der Sulcus

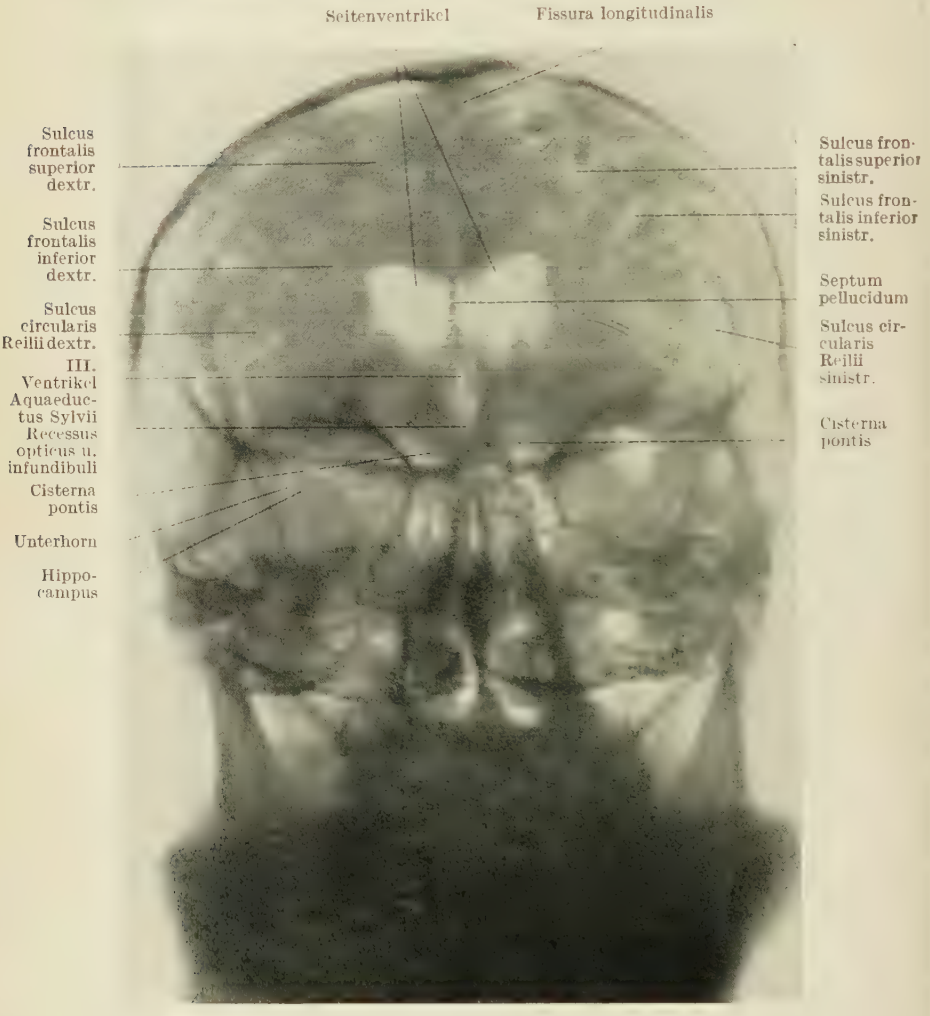

Abb. 7.

centralis schneidet den Seitenventrikel im Vorderhorn, der Sulcus postcentralis in der Pars centralis. In der Scheitelgegend erstreckt sich nahe der Schädeloberfläche der auch schon in Abb. 1 dargestellte Sulcus interparietalis. Von der Schädelbasis dicht oberhalb der Augenhöhlenprojek-

tion verläuft nach der hinteren Scheitelgegend zu die Fissura Sylvii, deren Projektion größtenteils in die des Seitenventrikels hineinfällt.

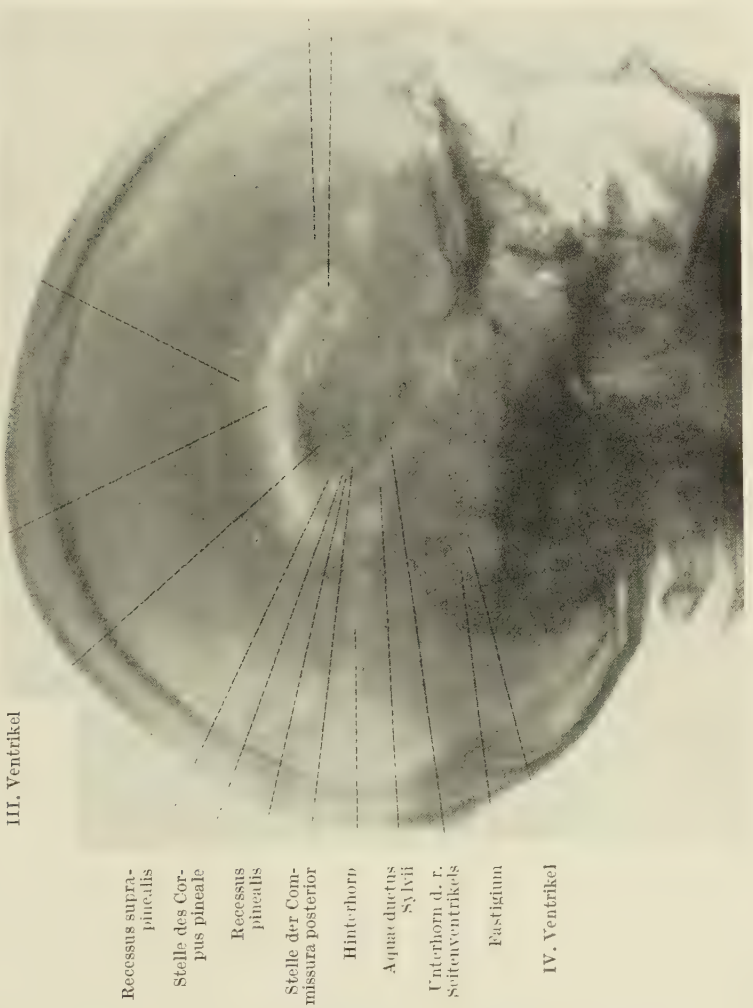

Abb. 8.

In dieser Aufnahme kommen weiterhin zwei um die Sehnerven an der Kreuzungsstelle gelegte Bleiplättchen zur Darstellung. Ihre Lage dicht oberhalb des Türkensattels entspricht der Lage der bohnenförmigen Auf-

hellung in der Cisterna chiasmatis, die ich als Bild der Sehnervenkreuzung in unseren Encephalogrammen deute.

Die weiteren Abbildungen sind Encephalogramme am Lebenden.

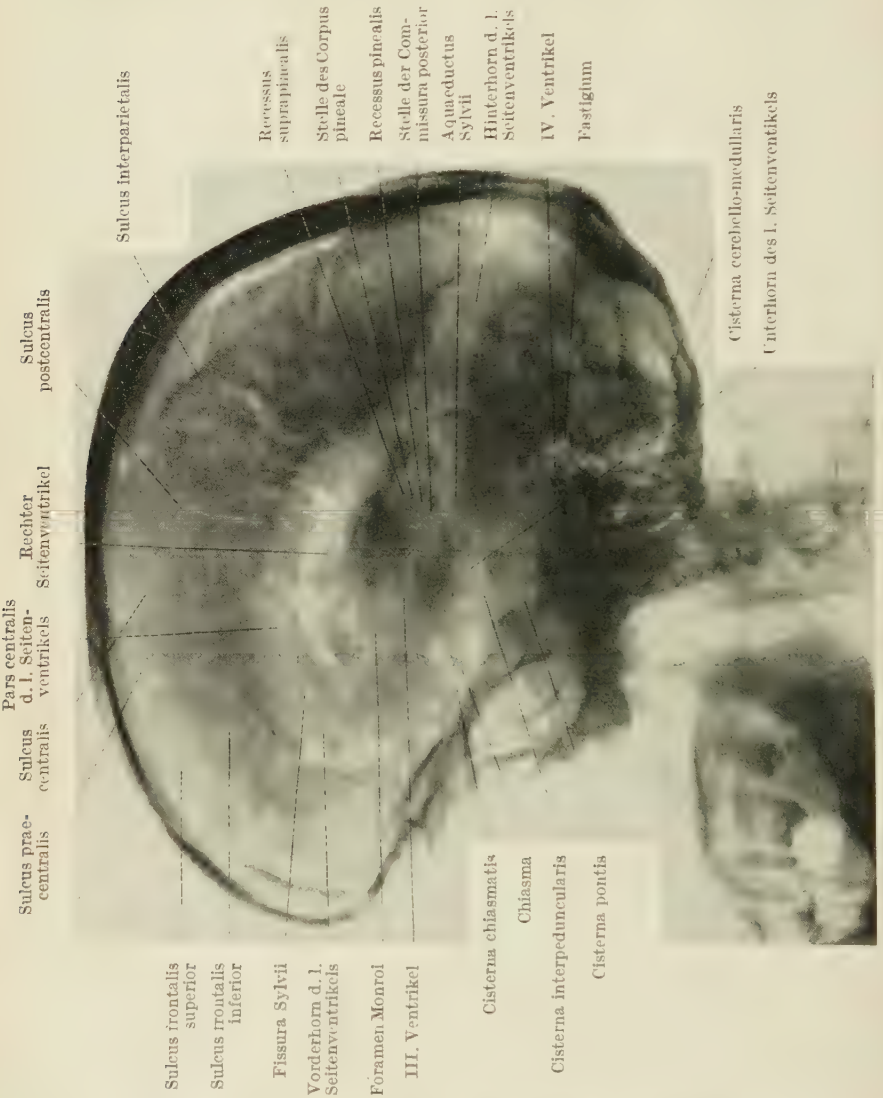

Abb. 7.

Abbildung 7. Die bei fronto-okzipitalem Strahlengang hergestellte Aufnahme zeigt die Schmetterlingsfigur der Seitenventrikel, zwischen denen sich deutlich der linienförmige Schatten des Septum pellucidum hervorhebt. Die abgerundeten Ecken sprechen für eine mäßige Erweite-

rung der Seitenventrikel. Von den lateralen Seiten aus verlaufen beiderseits nach außen unten die durch Luftfüllung in den mittleren Teilen

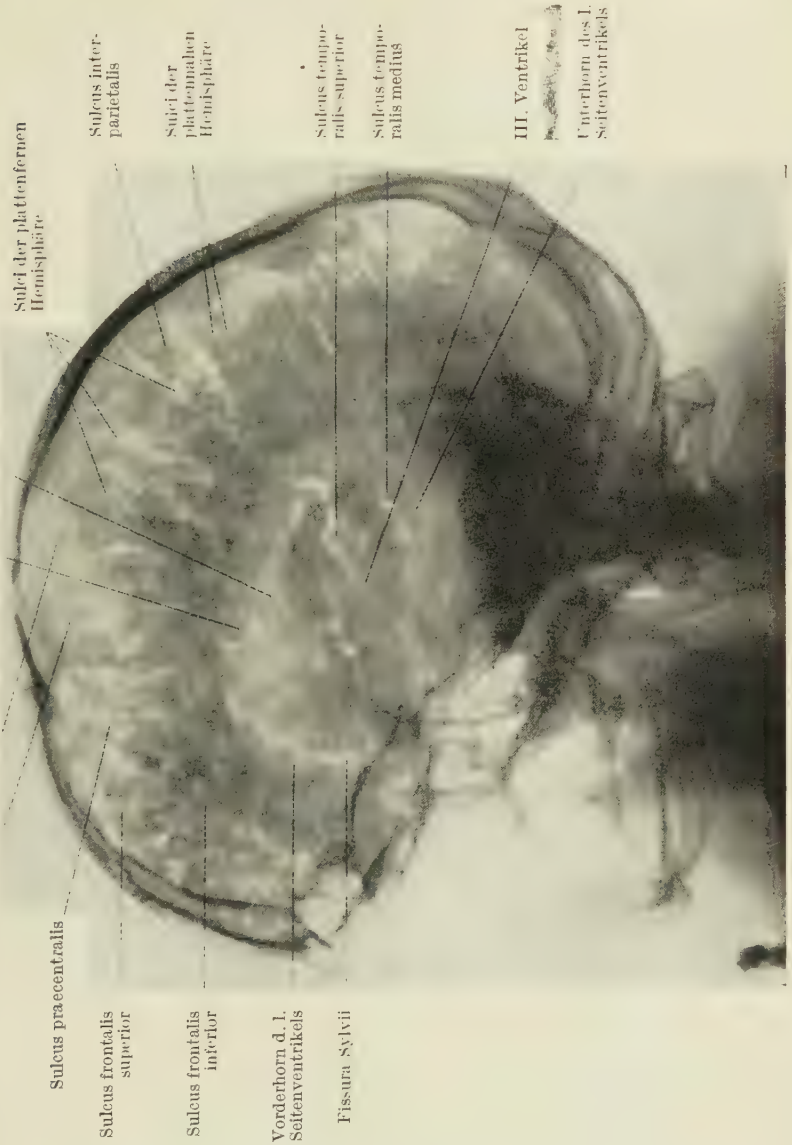

Abb. 10.

und Unterhörnern bedingten Aufhellungen. Besonders rechts ist das Unterhorn bis zu seinem Ende, das in der Projektion in die Augenhöhlen hineinfällt, zu verfolgen. Dadurch, daß medial von dem untersten Teil

des Unterhorns das Ammonshorn liegt, ist auch dessen Lage hier bestimmbar. Nach unten zu schließt sich in der Mittellinie der ovale dritte Ventrikel an, von dem abwärts ein kleiner Fortsatz als Projektion des Recessus opticus und infundibuli, eventuell auch ein Teil des

Abb. 11.

Aquaeductus Sylvii aufzufassen ist. Von den zahlreichen Furchen, die zur Darstellung kommen, sind mit Sicherheit die von innen nach außen zu divergierend verlaufenden Stirnfurchen, zu oberst die Sulci frontales superior, darunter die Sulci frontales inferior zu erkennen. Die seitlich vom oberen Augenrand nach außen konvex verlaufende etwa dreieckförmige Aufhellung ist beiderseits durch Luftansammlung im Sulcus

circularis Reilii entstanden. Konvergierend von der Schädelbasis nach oben ist beiderseits von der Mittellinie je eine schmale Aufhellung zu erkennen, die durch Luftansammlung in den seitlich unter der Brücke liegenden Zisternen entstanden zu denken ist. Die vom Septum pellucidum aufwärts ziehende linienförmige Aufhellung ist die Darstellung der Fissura longitudinalis.

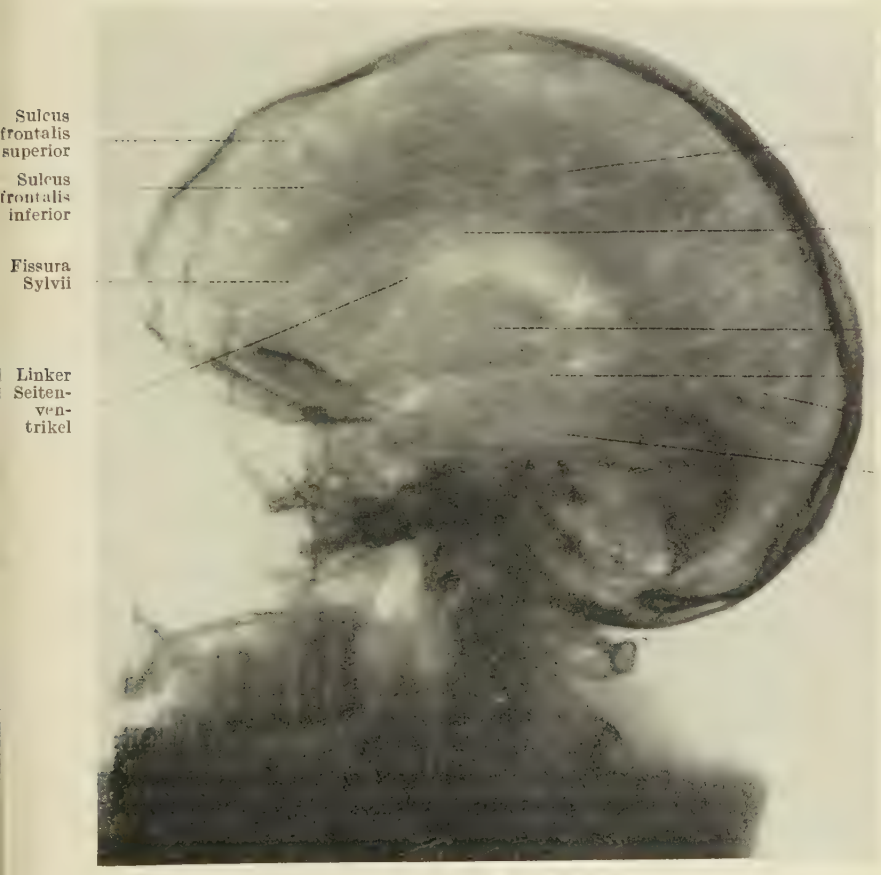

Abb. 12.

Abbildung 8 zeigt vor allem das Ventrikelsystem. Der plattenferne rechte Seitenventrikel wird in seiner ganzen Ausdehnung, Vorderhorn, der bogenförmig nach hinten zu verlaufenden Pars centralis, die sich in das Hinterhorn fortsetzt, und dem nach vorn unten zu umbiegenden Unterhorn sichtbar. Auch Vorderhorn und Pars centralis des plattennahen linken Seitenventrikels sind als in die Projektion des

anderen Seitenventrikels hineinfallende intensivere Aufhellungen dargestellt. In der Konkavität des Seitenventrikelbogens wird der dritte Ventrikel sichtbar, der sich aber nur in seinem hinteren Teil von der Umgebung abgrenzen läßt. Daselbst sind auch der Recessus pinealis und epipinealis, durch die die Lage der Zirbel und der Commissura posterior festgelegt sind, zu erkennen. Nach unten zu setzt sich der dritte Ventrikel in die nach dem Hinterhaupt zu leicht konvexe bandförmige Aufhellung des Aquaeductus Sylvii fort, der in den dreieckförmigen vierten Ventrikel übergeht. Scharf hebt sich die Giebelkante, das Fastigium, des gegen das Kleinhirn hinziehenden Zeltes hervor.

Abbildung 9 gibt gleichfalls eine gute Darstellung des Ventrikelsystems. Der linke, das ist der plattenferne Seitenventrikel wird in ganzer Ausdehnung sichtbar. In ihn hinein fällt die Projektion von Vorderhorn und Pars centralis des rechten Seitenventrikels. In der Konkavität des Seitenventrikelbogens kommt der dritte Ventrikel mit dem nach dem Chiasma zu reichenden Recessus opticus und dem nach hinten zu liegenden Recessus suprapinealis und pinealis mit der Abgrenzung von Zirbel und Commissura posterior zur Darstellung. Die Verbindungsbrücke zum Seitenventrikel zeigt die Lage des Foramen Monroi. Nach abwärts geht der dritte Ventrikel durch den bogenförmig nach hinten zu verlaufenden Aquaeductus Sylvii in den vierten Ventrikel über, dessen Giebelkante sich wieder deutlich hervorhebt. An der Schädelbasis sind die Zisternen gut zu erkennen. Zu vorderst, dicht oberhalb des Türkensattels, findet sich die Aufhellung der Cisterna chiasmatis, dahinter die Cisterna interpeduncularis und nach hinten unten zu am Clivus abwärts die Cisterna pontis. Der sich nahe dem Hinterhauptsloch vorfindende, an der Hinterhauptschuppe heraufreichende Luftstreifen ist einer Luftansammlung in der Cisterna cerebello-medullaris zuzurechnen. Eine bohnenförmige Verschattung in der Cisterna chiasmatis wird meines Erachtens durch die Sehnervenkreuzung erzeugt. Von den Hirnfurchen kommen besonders die im Stirnteil dicht übereinanderliegenden Stirnfurchen, nach hinten zu senkrecht zu diesen der Sulcus centralis und postcentralis zur Darstellung. Von dem oberen Teil des letzteren erstreckt sich nach dem Hinterhaupt zu, die Richtung des Schädeldachs einhaltend, der Sulcus interparietalis. Weiterhin sind zahlreiche Luftstreifen im Okzipitalhirn sichtbar. Dicht oberhalb des Augenhöhlenrandes geht die bogenförmig nach hinten zu verlaufende stellenweise in den Seitenventrikel fallende Fissura Sylvii ab.

Abbildung 10 zeigt zunächst wieder den linken Seitenventrikel bis auf das Hinterhorn, das diesmal nicht mit Luft gefüllt ist. Als eine in Vorderhorn und Pars centralis gelegene intensivere Aufhellung werden die entsprechenden Teile des rechten Seitenventrikels sichtbar. In der Konkavität des Seitenventrikelbogens ist der dritte Ventrikel zu erkennen, der sich indessen nur in dem nach hinten gelegenen Teil umgrenzen läßt. Dadurch lassen sich Epiphyse und Commissura posterior lokalisieren. Nach vorn zu fließt er mit den Aufhellungen durch Luftansammlungen an der Schädelbasis zusammen. Der Aquaeductus Sylvii ist im

obersten Teil sichtbar, der vierte Ventrikel kommt nicht zur Darstellung. Die Zisternen lassen sich nicht deutlich von der Umgebung abgrenzen. Wieder sind aus dem Gewirr der Luftlinien gut der Sulcus frontalis superior und inferior festzulegen, etwa senkrecht zu diesen die nahezu parallel verlaufenden Sulcus praecentralis, centralis und postcentralis, nach hinten zu entlang dem Schädeldach der Sulcus interparietalis. Vom vorderen Teil der Schädelbasis aus verläuft bogenförmig nach hinten oben die Fissura Sylvii, sehr deutlich heben sich darunter etwa gleichgerichtet laufend der Sulcus temporalis superior, unter ihm der Sulcus temporalis medius hervor. Im übrigen zeigt die Aufnahme deutlich den erwähnten Unterschied zwischen den breiten etwas unscharf konturierten Furchen der plattenfernen Hemisphäre und den schmalen scharf gezeichneten Sulci der plattennahen Hemisphäre.

Abbildung 11 wurde, wie schon erwähnt, am sitzenden Kranken während der Lufteinblasung hergestellt. Neben Teilen eines Seitenventrikels, ob des linken oder des rechten, ist, da die Füllungsbedingungen am sitzenden Kranken für beide etwa die gleiche ist, nicht festzustellen, ist ein Teil des dritten Ventrikels, der das Unterhorn kreuzende Aquaeductus Sylvii und der obere Teil des vierten Ventrikels zu erkennen. Ich bringe diese Aufnahme der guten Füllung der Schädelbasis-Zisternen wegen zur Abbildung. Zu vorderst oberhalb des Türkensattels zeigt eine Aufhellung die Cisterna chiasmatis, dicht dahinter die Cisterna interpeduncularis, und nach unten zu schließt sich die Cisterna pontis an, die sich in dieser Aufnahme noch eine kurze Strecke unterhalb des Felsenbeines verfolgen läßt.

Abbildung 12 zeigt das Ventrikelsystem in ganzer Ausdehnung, auch die Stirnfurchen lassen sich wie in den vorigen Aufnahmen bestimmen ebenso wie die von dem vorderen Teil der Schädelbasis nach dem Scheitelgebiet zulaufenden Fissura Sylvii. Daneben kommen in dieser Aufnahme verschiedene Furchen der planen Seite der Hirnoberfläche zur Darstellung, so etwa in gleicher Richtung wie der Seitenventrikel verlaufend, teilweise in denselben hineinprojiziert, der Sulcus corporis callosi, gleichlaufend ungefähr in der Mitte zwischen ihm und der Schädeloberfläche der Sulcus cinguli (vgl. Abb. 2). Vom Hinterhorn des Seitenventrikels nahezu horizontal nach dem Hinterhaupt verlaufend zieht ein Luftstreifen, der meines Erachtens der Fissura calcarina zuzurechnen ist.

Zusammenfassend möchte ich am Schluß noch einmal auf die Stellen hinweisen, die ich durch Vergleich der an der Leiche gewonnenen Kontrastbilder mit den Encephalogrammen am Lebenden bestimmt zu haben glaube.

Zunächst einmal gestattet die genaue Kenntnis von der Umgrenzung des dritten Ventrikels in der Projektion in den meisten

Pneumophotogrammen die Erkennung des Recessus pinealis und suprapinealis, damit wird die Stelle der Zirbeldrüse als zwischen den beiden Recessus liegend lokalisierbar, darunter ist zwischen Recessus pinealis und Aquaeductus Sylvii der Ort der Commissura posterior festgelegt. Der vordere Teil des dritten Ventrikels legt sich mit dem Recessus opticus und infundibuli von oben her um das Chiasma herum, an das sich nach unten zu die Aufhellungen durch Luftansammlungen an der Schädelbasis anschließen. Es wird also das Chiasma mit Wahrscheinlichkeit eine geringe Verschattung im Encephalogramm erzeugen, und ich glaube nicht fehlzugehen, wenn ich die durch Vergleich mit dem anatomischen Bild der Sehnervenkreuzungsstelle festgelegte Verschattung als Bild des Chiasmas bezeichne. Das in der fronto-okzipitalen und occipitofrontalen Aufnahme häufig zur Darstellung kommende Unterhorn legt sich lateral um den Hippocampus herum, so daß dadurch auch dieser Hirnteil im Encephalogramm lokalisiert werden kann. Schließlich möchte ich noch auf die Bestimmung der einzelnen Furchen hinweisen, die durch Vergleich mit den an der Leiche gewonnenen Bildern meines Erachtens eine gewisse Erleichterung erfährt, ebenso wie es mir möglich war, häufig auch den Aquaeductus Sylvii und vierten Ventrikel bei genauem Vergleich mit dem Schattenbild dieser Hohlräume selbst bei schwacher Füllung erkennen.

Literatur.

O. Foerster, Encephalographische Erfahrungen. Zeitschr. f. d. ges. Neurol. u. Psychiatrie 1925, Bd. 94. — R. Wartenberg, Encephalographische Erfahrungen. Zeitschr. f. d. ges. Neurol. u. Psychiatrie 1925, Bd. 94. — Derselbe, Beitrag zur Encephalographie und Myelographie. Arch. f. Psychiatrie 1926, Bd. 77, H. 4. — Derselbe, Encephalographische Erfahrungen. Vortrag gehalten in der Berliner Gesellschaft für Psychiatrie und Nervenkrankheiten. Sitzung vom 16. VI. 24. — O. Schwab, Encephalographie, Liquorpassage- und Liquorresorptionsprüfungen im Dienste der Beurteilungen von sogenannten Commotionsneurosen. Zeitschr. f. d. ges. Neurol. u. Psychiatrie 1926, Bd. 202, H. 1/2. — J. Schuster, Zur operativen Therapie der Epilepsie. Arch. f. Psychiatrie 1926, Bd. 78, H. 1/2. — Derselbe, Über die Verschiedenheit der Bilder bei wiederholter encephalographischer Untersuchung des Gehirns. Arch. f. Psychiatrie 1926, Bd. 77, H. 4. — Derselbe, Über die Oberflächenbilder der Encephalogramme. Arch. f.

Psychiatrie 1926, Bd. 79, H. 1/2. — J. Schuster u. R. Holitsch, Beitrag zur röntgenographischen Darstellung des Gehirns. Arch. f. Psychiatrie 1925, Bd. 72, H. 5. — H. Koeppe, Über Encephalographie im Kindesalter. Dtsch. med. Wochenschr. 1926, Nr. 31. — M. Fischer, Grenzen und Möglichkeiten der Encephalographie. Arch. f. Psychiatrie 1926, Bd. 79, H. 1/2. — Th. Brehme, Über Encephalographie im Kindesalter. — O. Jüngling u. H. Peiper, Ventrikulographie und Myelographie in der Diagnostik des Zentralnervensystems. — L. Heidrich, Die Encephalographie und Ventrikulographie. Ergebn. d. Chirurg. u. Orthop. 1927, Bd. 20. — H. Kauffmann, Die Technik der Encephalographie und Ventrikulographie und das normale Encephalogramm. Bruns' Beitr. z. klin. Chirurg. 1926, Bd. 136, H. 4. — W. Alwens u. S. Hirsch, Über die diagnostische und therapeutische Bedeutung der endolumbalen Lufteinblasung. Münch. med. Wochenschr. 1923, Nr. 2.

Lebenslauf.

Ich, Herbert Winkler, wurde am 23. Oktober 1901 als Sohn des Kaufmanns Richard Winkler und seiner Ehefrau Klara, geborene Schräger, in Breslau geboren. Ich besuchte die Real- und Oberrealschule in Breslau und legte Ostern 1921 die Abiturientenprüfung ab. Im Sommersemester 1921 ließ ich mich an der Friedrich-Wilhelms-Universität zu Breslau immatrikulieren und studierte an dieser zehn Semester Medizin. Am 7. Juni 1926 beendete ich mein medizinisches Staatsexamen und war vom 1. Juli 1926 bis 30. Juni 1927 an den Thüringischen Landesheilanstalten in Stadtroda als Medizinalpraktikant tätig.

DRUCK VON AUGUST PRIES IN LEIPZIG